Lane Medical Library

Zähne in Dermoidcysten des Ovariums

Inaugural-Dissertation

zur

Erlangung der zahnärztlichen Doktorwürde

vorgelegt der

Hohen Medizinischen Fakultät

der

Universität Berlin

von

HUGO FREUNDLICH

Zahnarzt und cand. med.

Tag der Promotion: 24. Jan 1920.

BERLIN

1920

Gedruckt mit Genehmigung der medizinischen Fakultität der Universität Berlin.

Dekan:
Geh. Obermedizinalrat
Pr. Dr. Rubner

Referent:
Prof. Dr. Williger

1920

Meiner teuren Mutter

und dem Andenken meines Vaters

in Liebe und Dankbarkeit

gewidmet

Zähne in Dermoidcysten des Ovariums.

Von Dr. Hugo Freundlich, Berlin.

Die Dermoidcysten, diese eigenartigen komplizierten pathologischen Gebilde, die an sehr vielen Stellen des menschlichen und tierischen Körpers, so in der Kopfhöhle, am Gesicht und am Mundboden, in der Brust- und Bauchhöhle und an den Geschlechtsorganen vorkommen, sind mit Epithel ausgekleidete sack- oder balgartige Geschwülste. Sie haben schon seit jeher das Interesse der Aerztewelt hervorgerufen, ohne daß es bisher gelungen ist, einwandfrei nachzuweisen, woher diese Gebilde stammen. Unter anderen hat Mikulicz Beobachtungen angestellt; Mikulicz gibt als häufigen Sitz des Vorkommens von Dermoiden des Kopfes den äußeren Orbitalrand und die Orbita, das Felsenbein und seine Umgebung, namentlich aber innerhalb der Schädelhöhle die Hirnhäute und das Gehirn selbst, die Nasenwurzel und die große Fontanelle an, während er in der Hinterhauptsgegend am Corpus striatum mit seiner Nachbarschaft und am Unterkiefer Dermoide selten angetroffen hat.

In der Kopfhöhle hat Krönlein ein Zwerchsackdermoid beschrieben. Es erstreckte sich durch einen Defekt des Knochens teils in die Orbita, teils in die Schläfengrube.

Von Cloetta ist ein Dermoid beschrieben worden, das nach der Lunge durchbrach.

Lang hat im Hoden ein Dermoid beschrieben und Lebert ein Dermoid in der Schambeingegend.

Aber nicht bloß beim Menschen sind diese Gebilde beobachtet worden, sondern sie kommen auch bei Tieren häufig vor; so werden namentlich Haustiere häufig davon befallen. Gurlt beschreibt in seinem Lehrbuch der Haussäugetiere einige Fälle davon; ebenso Bruckmüller in seinem Lehrbuch der pathologischen Zootomie.

Goubeau berichtet über Fälle, wo sich einmal eine Geschwulst zwischen Flügelbein und Felsenbein, das andere Mal am äußeren Gehörgang am Ansatz des Jochbeins als mißgestaltete Zähne entpuppten. In beiden Fällen waren die Zahnverhältnisse in der Mundhöhle der Tiere normal.

Am häufigsten finden sich beim Menschen die Dermoidcysten in den Ovarien.

Was die Entstehung dieser Geschwülste betrifft, so war man bis zum Jahre 1785 der Anschauung, daß Dermoidcysten in den Ovarien aus einer abnormen Schwangerschaft hervorgingen; nach diesem Zeitpunkt wies Blumenbach nach, daß Dermoidcysten nicht Schwangerschaftsprodukte seien, und nicht viel später war man der Ansicht, daß ein Teil der Geschwülste Doppelbildungen des Organismus seien.

Meckel, der zum erstenmal das Vorkommen von Haaren und Zähnen in den Cysten ausführlich behandelt, legt für die Entstehung dieser Geschwülste zugrunde

1. schwangerschaftsähnliche Zustände,
2. Doppelbildungen,
3. Reizung normaler Gewebsteile.

Nach Ansicht von Virchow sind alle Hautdermoide angeborene Bildungen und stehen mit der Spaltbildung im fötalen Leben und deren nachträglicher Verwachsung im Zusammenhang.

Waldeyer erklärt die Dermoide in den Ovarien für Epithelgeschwülste, die aus den Epithelzellen der Pflüger'schen Schläuche hervorgehen. Da jede solche Epithelzelle des Ovariums zur Eizelle werden kann, so erscheint es annehmbar, daß die Zellen nach ihrer Teilung andere, und zwar in der Richtung einer unvollständigen embryonalen Entwicklung weitergehende Produkte liefern, als sie selbst sind. Waldeyer ist also bezüglich der Entwicklung der Eierstocksgeschwülste der Ansicht Blumenbachs.

Die Dermoidcysten teilte Lebert nach ihrem Vorkommen ein in Cysten der Haut, der Meningen, der Hoden, der Körperhöhlen und des Eierstockes. Die vier ersten faßte er als plastische Heterotopie auf, durch die sich Gewebe da bilden, wo sie normalerweise nicht vorkommen. Die Eierstockcysten faßte er auf als Folge abnormer Schwangerschaft und kehrte so zu der alten Ansicht zurück, wie sie vor dem Jahre 1785 bestand.

Nachdem man die Dermoidcysten von den andern Geschwülsten herausgeschält hatte, gruppierte man sie genauer und fand, daß man wiederum die des Eierstocks von allen Dermoidcysten getrennt behandeln müsse. Die Dermoidcysten des Ovariums weisen nämlich einen für diese Geschwülste typischen Bau auf und enthalten zum Unterschiede von den andern Dermoidcysten nicht nur Haut, sondern am weitaus häufigsten auch andere Skeletteile.

So fand Bongfigli ganze Skeletteile in den Ovarialgeschwülsten und eine Reihe Zähne; dieser Befund ließ an eine unvollkommene fötale Bildung denken.

Doch gegen diese Auffassung wandte sich nun wiederum Bandler und erklärte, daß nicht bloß die Ovarien, sondern auch in den Cysten anderer Organe, wie z. B. des Dermoids der Sella turcica, Zähne und Knochen vorgekommen sind, und meinte, da keine Fruchthüllen oder Placenta gefunden werden, daß diese Geschwülste nur durch Verschleppung von Zellen des Wolff'schen Körpers zu erklären sind, die eine abnorme Wachstumsrichtung eingeschlagen haben.

Nach Wilms, der den Gedanken an abnorme Schwangerschaft verwarf, sind diese Gebilde rudimentäre Föten, die nur aus den Eizellen selbst abgeleitet werden können; hinzu kommt die Reifung des Eies. Er trat der Ansicht entgegen, daß im Eierstock selbst eine Befruchtung stattfindet, denn dann wäre allerdings die Frage auf die einfachste Art gelöst; es wären dann die Cysten embryonale Mißbildungen. Auch der Auffassung trat er entgegen, daß es sich um Abschnürung und Versprengung von Keimen handeln könne, denn die Dermoide des Eierstocks stellten rudimentäre Embryonen dar.

Was die Mißbildung selbst anbetrifft, so hat Wilms alle drei Keimblätter an ihr nachgewiesen. Das Ektoblast zeigt die gut entwickelte Haut und die reichliche Behaarung; die Haut ist als Kopfhaut anzusehen, unter der das Gehirn liegt, das immer gut ausgeprägt ist. Das Mesoblast liefert das Blutgefäßsystem. Eine Herzanlage ist nie beobachtet worden, ein Zeichen, daß die Zirkulation der mütterliche Organismus besorgt; hierdurch und durch das Fehlen der Se- und Exkretionsorgane ist die parasitäre Natur der Mißbildung erwiesen. An Gefäßen will Wilms an einem Falle die Carotis externa und interna gefunden haben. Das Endoblast schließlich bildet das Darmrohr. Die auffällige starke Entwicklung des Ectoderms und der Kopfpartie lassen sich auf die frühzeitige Entwicklung dieser Organe zurückführen, während die später sich entwickelnden Organe nicht mehr genügend Raum finden in dem von den bereits entwickelten Organen eingenommenen Platz innerhalb der Cyste; so daß also die zuletzt sich entwickelnden Teile ungenügend ausgeprägt erscheinen.

Dieser Auffassung von Wilms ist in neuerer Zeit auch Kroemer in dem Handbuch der Gynäkologie von Veit beigetreten, nämlich daß die Geschwülste rudimentäre Föten sind. Er sagt dort:

„Das Ei der Follikel enthält alle diejenigen Eigenschaften, welche fähig sind, den ganzen tierischen Organismus zu bilden.

Das Ei verharrt in diesem Zustande bis zu dem Momente der Befruchtung, kann aber auch ohne eine solche zu selbständigem Wachstum angeregt werden, um auf parthenogenetischem Wege ein Gebilde zu produzieren, welches in Unvollkommenheit der Entwicklung und in atypischer Anordnung Teile des menschlichen Körpers enthält."

Was das Vorkommen dieser Mißbildungen betrifft, so ist ihre Zahl ziemlich beträchtlich.

Nach Olshausen kamen unter 2275 Eierstocksgeschwülsten 80 Dermoide vor; demnach bilden die Dermoide 3,5 % aller dieser Geschwülste.

Das Wachstum der Dermoide ist außerordentlich langsam. Daher sind sie als gutartige Geschwülste anzusprechen. Sie kommen in jedem Lebensalter vor, indes am häufigsten im Alter von 20 bis 30 Jahren. Je länger die Geschwulst besteht, desto besser gelangt ihr Inneres zur Ausbildung.

Die Ovarialcysten nehmen ihren Platz ein an Stelle der Ovarien oder befinden sich neben dem Eierstock. Dabei können sie das Ovarium vollständig substituieren. Gewöhnlich liegen die meisten Ovarialcysten intraligamentär.

Die Größe der Geschwulst schwankt; sie kann Kirsch-, Faustgröße, aber auch Kindskopfgröße erreichen und kann ein Gewicht von mehreren Kilogramm haben; so berichtet von Braun-Fernwald über eine Cyste, die 9½ Kilogramm wog, Sewell über eine solche, die 7¼ Kilogramm wog.

Erwähnenswert sei gleich hier, daß auch pathologische Prozesse innerhalb der Cysten häufig vorkommen; so fettige Degeneration der Epithelzellen, Verödung der Cyste, sklerotische Veränderungen in der Wand und carcinomatöse und kolloide Entartung. Es kommen aber auch andere Kombinationen mit anderen Kystomen vor und auch mit Sarkomen und Carcinomen, wovon in seinem Handbuch der Frauenkrankheiten Olshausen und in dem Veit'schen Handbuch der Gynäkologie Kroemer berichtet.

Jede Cyste enthält in ihrem Innern Talgdrüsen und blonde Haare, die meist zu einem wirren Knäul verfilzt sind. Sie ist durch Septa vielfach in Hohlräume geteilt und enthält an einer Stelle die eigenartige Mißbildung. Die Lage der Mundbucht ist leicht zu ersehen aus der Lage der Zähne. Die Schleimhaut der Mundhöhle besteht aus demselben Plattenepithel, wie es in der normalen Mundhöhle zu finden ist. Der Knochen, in dem die Zähne stecken, ist nicht immer

mit Sicherheit als Ober- oder Unterkiefer anzusprechen, da die Formen oft zu wenig entwickelt sind. Aber nach Kroemer sind in der Literatur Angaben über fertige Oberkiefer mit Antrum Highmori und hartem Gaumen und auch Unterkiefer mit Processus coronoideus und condyloideus vorhanden. Meistens werden unregelmäßige Knochenplatten beschrieben, in denen die Zähne sitzen. Wilms fand neben einem rechten Oberkiefer mit Zähnen ein rechtes Felsenbein und andere Knochenstücke hochdifferenzierter Art.

Fast in der Hälfte aller Mißbildungen kommen Zähne vor, und da diese in sehr vielen Fällen große Mannigfaltigkeit in Form und Bildung aufweisen, sei mir gestattet, bevor ich auf diese Verschiedenheiten an den Zähnen in Dermoidcysten näher eingehe, zuvor auf die überhaupt vorkommenden hauptsächlichen Abweichungen bei normalen Zähnen etwas näher einzugehen.

Die Unregelmäßigkeiten der Zähne kann man, abgesehen von der Stellung der Zähne, die hier nur gestreift zu werden braucht, da ein Kieferbogen nicht zur Ausbildung gelangt, einteilen in:

1. die der Form,
2. die der Zahl,
3. die der Struktur,
4. die der Größe.

Bezüglich der Stellungsanomalie kommt es gelegentlich vor, daß ein Zahn mit einem anderen den Platz tauscht, ein Zustand, den man nach Partsch Metastasie oder nach anderen Autoren Transposition nennt; so steht, um ein Beispiel dafür anzuführen, der erste Prämolar im Kieferbogen an dritter Stelle und der Eckzahn an vierter Stelle; diese Anomalie kann einseitig, aber auch doppelseitig sein.

Die Anomalie der Form kann bei einem Zahn die Krone, die Wurzel oder den ganzen Zahn betreffen. So beobachtet man, was die Anomalie der Krone eines Zahnes betrifft, mitunter an einem Molaren 5 bis 6 Höcker. Bei den Anomalien der Wurzel findet man die allergrößten Schwankungen; es kommen Windungen und Knickungen bis zu einem rechten Winkel vor; ferner eine Vermehrung der Wurzeln, so daß es öfters vorkommt, wenn ein dritter Molar 3 oder 4 Wurzeln aufweist; auch sind schon oft Schneidezähne mit zwei oder mehr Wurzeln beobachtet worden. Hierher gehören auch kleine mit Schmelz überzogene Hervorragungen des Dentins, die sogenannten Schmelzperlen, die besonders am Zahnhalse der Molaren vorkommen. Sodann kann die Anomalie den ganzen Zahn betreffen, und diese tritt auf in drei Formen:

1. als Zapfenzahn,
2. als Höckerzahn,
3. als Odontom.

Bei der Beschreibung dieser drei Formen folge ich hier genau der Darstellung von Partsch im Handbuch der Zahnheilkunde.

Zapfenzähne, auch Emboli genannt, haben eine runde, spitz auslaufende Krone und eine ebenso geformte Wurzel. Sie kommen vor an Stelle normaler Zähne oder als überzählige Zähne und stehen hauptsächlich im Bereich der oberen Schneidezähne, besonders an Stelle der seitlichen Schneidezähne. Ueber ihre Entstehung ist Genaues nicht bekannt; man hält sie teils für abgesprengte Zahnkeime, teils aus selbständigen Zahnkeimen entstanden.

Die Höckerzähne haben eine rundliche Krone, welche auf der Oberfläche tief eingezogen ist und mehrere Spitzen aufweist.

Die Odontome schließlich stellen Geschwülste dar, deren Hauptmasse aus Dentin besteht und die speziell an Stelle von bleibenden Zähnen, und zwar meistens in der Gegend des zweiten und dritten Molar vorkommen. Unter inneren Odontomen versteht man die sogenannten Dentikel im Innern der Zähne. Die äußeren Odontome teilt B r o c a ein in Kronenodontome, Wurzelodontome, odontoplastische und embryoplastische Odontome.

Bei den Kronenodontomen entsteht während der Bildung der Krone ein Auswuchs mit mächtigem Schmelzlager. Sie sind sehr selten.

Wurzelodontome sind Geschwülste des Zahnbeins und Zementes, an denen auch die Pulpa teilnimmt.

Odontoplastische Odontome stellen harte, meist runde Tumoren dar, die gewöhnlich die Größe einer Walnuß haben. Sie liegen in dem stark aufgetriebenen Kieferknochen, wie in einer Schale. Man kann an ihnen Krone, Hals oder Wurzel nicht unterscheiden, da die Gewebe ganz regellos angeordnet sind.

Embryoplastische Odontome sind weiche Tumoren, in denen man mikroskopisch Zahnsubstanzen nachweisen kann.

Bei der Anomalie der Zahl unterscheidet man Unterzahl und Ueberzahl. Von Unterzahl kann man nur dann sprechen, wenn der fehlende Zahn nicht angelegt worden ist. So sind häufig die oberen seitlichen Schneidezähne nicht angelegt und noch häufiger Weisheitszähne, und zwar die unteren häufiger als die oberen. Ganz zahnlos gebliebene Kiefer sind nur vereinzelt bekannt. Unter Retention versteht man den Zustand, daß ein vollentwickelter Zahnkeim ohne be-

sondere Veränderung im Zahnkiefer verbleibt und seine gewöhnliche Durchbruchszeit versäumt. Als Ursache der Retention snd primäre Verlagerungen des Zahnkeims anzusehen. Die Retention wird am häufigsten an den oberen Eckzähnen, dann an den unteren Weisheitszähnen beobachtet. Besondere Veränderungen an solchen retinierten Zähnen hat Williger nachgewiesen derart, daß der Knochen aus der Umgebung in die Resorptionshöhle dieses Zahnes einwuchs.

Finden sich in einem Gebiß mehr Zähne vor, als es normal enthalten soll, so spricht man von Ueberzahl. Ueberzahl der Zähne wird häufiger beobachtet als Unterzahl; so kommt hinter dem dritten Molar noch ein vierter zum Vorschein. Indes ist Ueberzahl in allen Arten von Zähnen beobachtet worden.

Abweichungen von der normalen Struktur der harten Zahnsubstanzen kommen sehr häufig vor; so kann man häufig weiße Flecken auf dem Schmelze, besonders an den Schneidezähnen sehen, die als eine mangelhafte Verkalkung anzusehen sind. Halbmondförmige Einkerbungen auf der Schneidefläche der oberen Schneidezähne, die sogenannten Hutchinson'schen Zähne, sind ein nicht seltenes Vorkommen, und noch öfter beobachtet man angeborene Schmelzdefekte, sogenannte Erosionen oder von Berten Hypoplasien genannt, ein Name, der gleichzeitig die Anomalie kennzeichnet. Auch ist das Dentin und Zement häufig fehlerhaft in seiner Struktur.

Die Anomalien der Größe können sich sowohl auf die Krone des Zahnes wie auf die Wurzel und den ganzen Zahn beziehen. Man unterscheidet riesenhafte und zwerghafte Zähne.

Besonders erwähnenswert im Rahmen dieser Arbeit sind noch die Verwachsungen, Verschmelzungen und die Zwillingsbildung.

Bei der Verwachsung oder Verschmelzung erscheinen an mehrwurzeligen Zähnen die einzelnen Wurzeln durch Zementsubstanz derart verwachsen, daß sie zu einer Wurzel verschmolzen erscheinen. Besonders häufig weist der Weisheitszahn eine derartige Verschmelzung auf, daß er eine einzige Wurzel zu haben scheint. Gelegentlich kommen Verwachsungen der Zahnwurzeln auch an benachbarten Zähnen vor. Am häufigsten begegnet man ihnen bei dem Weisheitszahn und zweiten Molaren.

Unter Zwillingsbildung verstehen wir die Verschmelzung zweier Zahne derselben Zahnsorte. Sie kommen hauptsächlich im Bereiche der Schneidezähne vor, wobei die Verschmelzung eine vollständige oder eine teilweise sein kann, je nachdem die Krone allein oder mit der Wurzel an der Verschmelzung sich beteiligen.

Nach diesem allgemeinen Hinweis auf die hauptsächlichsten Veränderungen an den natürlichen Zähnen wird es um so leichter fallen, die Abnormitäten der Zähne in Dermoiden als solche zu erkennen.

Bezüglich der Stellung der Zähne kommen, da, wie oben bereits erwähnt, kein Kieferbogen besteht, und die Zähne auf einzelnen Knochenstücken oder Schleimhautinseln durchbrechen, große Unregelmäßigkeiten vor. So kommt es, daß man beim Anblick einer Dermoidcyste mit Zahninhalt hier ein wirres Durcheinander von Zähnen schaut. An ein Zusammensetzen der Zähne mit ihren Knochenstücken zu einem Kiefer ist wohl kaum zu denken. Ich kenne wenigstens keinen solchen Fall in der Literatur, wo dies geglückt ist. Indes läßt sich bei genauer Betrachtung eine gewisse Regelmäßigkeit in der Stellung nicht verkennen. Man sieht nämlich die Zähne zerstreut entweder einzeln, paarweise und auch zu Dritt zusammenstehen. Dabei kommt es häufig vor, was ich auch in den von mir am Ende der Arbeit zur Abbildung gebrachten Fällen beobachtet habe, daß z. B. eine Gruppe von zwei Prämolaren zusammensteht, unter denen ein Molar sich quergelagert hat. Ferner stehen meist die Schneidezähne unter sich zusammen und die Molaren unter sich. Auch ist beobachtet worden beim Vorhandensein aller Zahnsorten, daß eine Gruppierung vorhanden war, die der im Munde nicht unähnlich war; so standen unter sich die Schneidezähne zusammen und ebenso die Molaren.

Solche Fälle, wo Zähne in einer Reihe stehen, kommen selten vor; so beschreibt Sampson eine Geburt, wo nach einem Kinde eine Masse geboren wurde, die aus Knochen, Haaren und Zähnen bestand.

„An der Spitze des $3^1/_2$ Zoll im Umfange messenden Knochens, der mit Haut und Haaren besetzt war, stand ein Kreis von acht regelmäßig ausgebildeten Backzähnen, die eine blinde Vertiefung umgab. An dem Knochen war ein zweiter befestigt, in dem sich etwas tiefer fünf andere Backzähne befanden, von denen vier in einer Reihe standen, der fünfte aber außerhalb."

Die Größe der Dermoidzähne möchte ich im Vergleich zu den natürlichen Zähnen im Munde im allgemeinen als etwas kleiner bezeichnen, was besonders an den Molaren fast immer ersichtlich ist. Ihnen fehlt das Voluminöse der Ausbildung, obwohl sie die gehörige Anzahl Höcker für normale Molaren aufweisen. Milchzähne und nachfolgende bleibende Zähne sind, wenn auch selten, beobachtet worden; doch kann von einer Regel derart, daß immer erst ein Milchzahn und dann der bleibende Zahn nachfolgt, also von einem Zahnwechsel, wie er sich normalerweise in der Mundhöhle abspielt, nicht

die Rede sein. Zuerst ist ein derartiger Fall in der Sammlung von Rokitansky in Wien beschrieben worden, wo ein Milchzahn fast völlig bis zu seiner Krone resorbiert war und hinter ihm ein bleibender Zahn stand. Ferner ist noch ein Fall von Slomann bekannt, der in einem Teratom des Nackens bei einem 5 Jahre alten Mädchen verschiedene Besonderheiten fand. Ich kann hier das Referat von Berger aus Schmidt's Jahrbüchern anführen.

„Die Geschwulst, die nach Slomann in mehreren Beziehungen als Unikum in der Kasuistik der Teratome dasteht, zeigt dreierlei besondere Eigentümlichkeiten. Die erste derselben ist die zu den größten Seltenheiten gehörende Heterotopie von Schleimhaut auf der äußeren Oberfläche. Die zweite Eigentümlichkeit ist das Vorkommen überzähliger Zähne mit Ersatzzähnen in situ; dabei ist als Kuriosum hervorzuheben, daß die Entwicklung der überzähligen Zähne genau dem normalen Typus entspricht; die Milchzähne wurden erst im zweiten Jahre, zu dem gewöhnlichen Zeitpunkte für das Durchbrechen des ersten Eckzahnes bemerkt, und die Entwicklungsstufe, auf der die Ersatzzähne standen, entsprach auch sehr gut dem Alter von 5 Jahren. Endlich gehört auch das Vorkommen dieser überzähligen Zähne auf der äußeren Körperoberfläche, entfernt von der Stelle, wo die normale Zahnentwicklung vor sich geht, zu den allergrößten Seltenheiten."

Ich selbst habe eine ähnliche Beobachtung an den mir freundlichst überlassenen Präparaten der Frauenklinik des Herrn Geheimrat Prof. Dr. Straßmann machen können. Ein Milchmolar ist fast bis zur Krone resorbiert worden und hält sich nur noch locker auf der Krone des entsprechenden bleibenden Zahnes. Zwischen beiden Zähnen ist deutlich das Resorptionsgewebe zu sehen gewesen. An demselben Präparat ist ein als Milchzahn aufzufassender Eckzahn von seinem bleibenden Zahn ebenfalls bis zur Krone resorbiert. Ich habe diese nicht oft vorkommenden Fälle am Ende der Arbeit zur Abbildung gebracht und komme weiter unten bei der vollständigen Beschreibung der Präparate noch darauf zurück.

Ihrer Gestalt nach kann man die Zähne in Dermoidcysten einteilen in typische Zähne, ferner in Zapfen- und Höckerzähne, in Zwillingszähne, in Zähne ohne bestimmte Form und in Zahnrudimente. Fast in jeder Cyste, in der mehrere Zähne zum Vorschein kommen, kann man Zähne sehen, die die typische normale Gestalt haben, sei es nun, daß dies Schneide- oder Eckzähne, Prämolaren oder Molaren sind. Ueberwiegen die typischen Zähne die atypischen, so ist es oft

nicht schwer, sagen zu können, ob das die betreffenden Zähne tragende Knochenstück einer linken oder rechten Kieferhälfte, einem oberen oder unteren Kiefer angehört. Bei dieser Erkennung geht man wieder zurück auf die normale Form der Zähne in der Mundhöhle.

Zapfen- und Höckerzähne sind des öfteren beschrieben worden und kommen hier wie im Munde häufig vor. Zwillingszähne habe ich an einem Präparat der vorher schon erwähnten Sammlung der Frauenklinik des Herrn Professor Straßmann beobachtet; es handelt sich dort um Zwillingszähne, die ich als Schneidezähne anspreche und die des seltenen Vorkommens wegen ebenfalls am Ende der Arbeit abgebildet sind.

Berichte über Verwachsungen von Zähnen habe ich nicht in der Literatur gefunden; aber auch diese Seltenheit habe ich an einem Präparat entdecken können und habe auch diese zur Abbildung gebracht. Es handelt sich um zwei mit der Wurzel verwachsene, unregelmäßig ausgebildete Prämolaren.

Zahnrudimente sind öfters gesehen worden. So berichtet Wilms darüber unter seinen neunzehn in seiner Arbeit über „Dermoidcysten und Teratome" beschriebenen Fällen. Auch ich habe ein derartiges Zahnrudiment gefunden. Es stellt ein plattes Hartgebilde dar, das oben eingekerbt und mit blankem Schmelz bedeckt ist. Am Ende der Arbeit habe ich es zur Abbildung gebracht.

Auch von schmelzlosen Zähnen ist berichtet worden. So sagt Wilms im zweiten von ihm beschriebenen Falle, wo er eine alte, mindestens achtjährige Cyste von einer 32jährigen Frau beschreibt:

„Beginnen wir mit der platten Epithelschleimhaut an der Spitze, so können wir diese in einfacher Weise als Mundbucht auffassen, unter ihr nämlich liegt in einem Knochen teilweise eingeschlossen ein ausgebildeter Zahn, der mit seiner Krone nach dieser Schleimhaut hinschaut. Neben diesem bis an die Oberfläche reichenden Zahn findet sich ein zweiter, der ganz von der Knochensubstanz umwachsen ist. Der erstere gleicht am meisten einem Schneidezahn, der letztere einem Eckzahn. Weiter scheint der erstere, teilweise im Bindegewebe steckende, keinen Schmelz zu besitzen; vielmehr persistieren die Schmelzzellen unter diesen abnormen Verhältnissen als hohe Zylinderzellen um die Krone des Zahnes herum. Zahnbein und Zement sind gut ausgebildet. Die Zahnpulpa zeigt ein gefäßreiches Bindegewebe. Der Knochen, in welchem beide Zähne stecken, der wahrscheinlich als Oberkiefer anzusprechen ist, hat eine auffallend mächtige Entwicklung erhalten. Sein Durch-

messer beträgt nach allen Richtungen 2½ bis 3 cm. An der Peripherie begrenzt von einem derben Periost, innen erfüllt von großen Markräumen, die, nach einem Osteoblastenlager zu urteilen, in stetem Wachstum begriffen sind, weist das ganze Stück sehr ausgeprägte konzentrische Schichtung um große und kräftige Haversische Kanälchen auf. Das Mark mit mäßig entwickeltem Fettgewebe würde mit seinem Myeloplaxen den Markzellen und den großen Gefäßräumen dem roten Mark entsprechen."

Eine nicht unbeachtenswerte Angabe über Zahnkaries habe ich in der Literatur des öfteren gefunden, aber eine Erklärung für das Zustandekommen dieser Krankheit vermißt. So gibt Bongfigli an:

„Die Knochenhöhle enthielt fettigen Detritus und zwei freie Zähne von der Gestalt des ersten Backzahnes, wovon der eine kariös war. Außerdem aber war die Innenfläche der Knochenhöhle gewissermaßen mit Zähnen austapeziert (zusammen 19 an der Zahl), welche mit Ausnahme eines einzigen, der die Form eines dens caninus hatte, sämtlich Backenzähnen glichen. Sie waren teils senkrecht, teils schief eingepflanzt. Einige waren in der Knochenmasse versteckt. Nur ein einziger dieser Zähne war kariös."

Diese Angaben von Bongfigli über Karies an Zähnen in Dermoidcysten können nur auf einem Irrtum beruhen. Karies kommt nur an Zähnen der freien Mundhöhle vor. Karies, nach der heute noch geltenden Miller'schen Lehre, ist ein chemisch-parasitärer Prozeß, der nur durch Bakterienwirkung entstanden ist. Zu einem derartigen Vorgang besteht aber in der abgeschlossenen Höhle einer Dermoidcyste keine Möglichkeit. Was Bongfigli meint, können nur Resorptionserscheinungen sein, wie sie an Milchzähnen und retinierten Zähnen vorkommen. Er hat damit anscheinend die Karies verwechselt.

Was nun die Zahl der vorkommenden Zähne anlangt, so gibt es Dermoidcysten mit einem oder mehreren Zähnen, andererseits sind Dermoidcysten mit mehr denn 100 Zähnen beobachtet. 10 bis 20 Zähne dürften wohl die Regel sein, aber Variationen gibt es hier viele. In dem Falle, wo wohl die größte Anzahl von Zähnen je gefunden worden — es waren 300 — berichtet Autenrieth:

„Die Zähne, welche mit den Knochenstücken zusammen gefunden wurden, und deren kaum die Hälfte, und ihrer doch ungefähr 300 herausgenommen und gezählt wurden, fanden sich, wie die natürlichen Zähne im Kiefer des neugeborenen Kindes, eingeschlossen, mit Gallerte oder Schleim gefüllten Beuteln, die aus einer festen, blutgefäßreichen Membran bestanden."

Abgesehen von diesen einzelnen nur ganz seltenen Ausnahmen von über 20 und 30 Zähnen in Cysten kann man sagen, daß die Anzahl der vorkommenden Zähne sowohl in der Zahl als auch in der Form im allgemeinen doch den natürlichen Zähnen vielfach gleichkommen; denn es herrscht in Cysten, ähnlich wie im Munde, eine gewisse Gesetzmäßigkeit auch in der Entwicklung. So gelangen zuerst die Schneidezähne, dann die Eckzähne und Prämolaren, und dann die Molaren zur völligen Entwicklung. Auf diese Gesetzmäßigkeit macht schon im Jahre 1815 M e c k e l aufmerksam.

Beispiele, die das Verhältnis der verschiedenen Zahngruppen zeigen, folgen hier zunächst:

6 Backzähne 1 Eckzahn Wilms,
18 Backzähne 1 Eckzahn Bongfigli,
20 Backzähne (16 Molaren, 4 Prämolaren), 3 Eckzähne, 4 Schneidezähne Cleghorn.

Ich selbst fand in einem Präparat 1 Molar, 3 Prämolaren und 2 Eckzähne (1 bleibender und 1 Milcheckzahn), in einem anderen Präparat 1 Molar, 4 Prämolaren, 1 Eckzahn.

Die Befestigung der Zähne in Dermoidcysten ist verschieden. Vielfach sind die Zähne in Knochenstücken „eingekeilt", vielfach liegen sie eingehüllt von Fett und Haaren auf Schleimhautinseln umher.

Die Wurzeln der Zähne sind im Verhältnis zur Krone lang und selten geteilt, wenngleich man öfter deutlich, so z. B. bei oberen Prämolaren und Molaren, mehrere Kanäle unterscheiden kann.

Ich habe beim Durchgehen der Literatur Angaben gefunden, daß die Pulpenkanäle besonders weit sein sollen. Ich habe daraufhin an verschiedenen Präparaten, an Milchzähnen und bleibenden Zähnen, Untersuchungen angestellt, konnte aber nirgends diese Angaben begründet finden. Stets war die Pulpakammer sowohl wie der Kanal der Größe und dem Alter der Zähne entsprechend weit.

Der Befund, daß die Pulpenkanäle besonders weit sind, ist nur dadurch zu erklären, daß es sich bei Zähnen aus Dermoidcysten doch nur um junge Zähne handelt, die keinerlei Funktion ausüben. In der Mundhöhle sind die Verhältnisse so, daß in der ersten Jugend die Kanäle am weitesten sind und erst von Beginn des Kauaktes an sich sekundäres Dentin an den Wänden des Pulpenkanals ablagert, so daß im hohen Alter das Innere der Zähne, also die Kanäle, so eng geworden sind, daß die Pulpa nur noch einen feinen dünnen Faden darstellt.

Ueber die Pulpa selbst liegen Angaben nur spärlich vor; über pathologische Vorgänge innerhalb der Pulpa habe ich nirgends Be-

richte lesen können. So schreibt Wilms über Pulpen von Zähnen bei der Beschreibung seiner Fälle in seiner Arbeit über „Dermoidcysten und Teratome“:

„Der Zahn, der nur mit dem obersten Teil der Krone freiliegt, gleicht einem Eckzahn. Sein Schmelz ist schön entwickelt, ebenso das Zahnbein kräftig ausgebildet; an letzterem sind innen noch die hohen zylindrischen Zellen der Schmelzpulpa nachzuweisen. Der Zement der Wurzel ist nur stückweise ausgebildet. Die untere Spitze der Wurzel biegt sich hakenförmig um und nimmt in ihrem Kanal eine äußerst lockere Pulpa mit zarten Gefäßen und Nerven auf, usw.“

Eine mikroskopische Untersuchung der Pulpa hat Lebert vorgenommen. Er sagt:

„In einem Zahn, der am Ansatz der Krone gebrochen war, fand sich ein Zahnkanälchen, welches einen fadenförmigen Strang enthielt; derselbe zeigte unter dem Mikroskop, namentlich nach Essigsäurezusatz, Bindegewebsfasern, daneben deutliche Gefäßchen. Nervenfasern waren nicht zu entdecken.“

Was die Struktur der harten Zahnsubstanzen betrifft, so gebe ich weiter unten die von mir gemachten mikroskopischen Befunde an. Makroskopisch habe ich des öfteren sowohl an Milchzähnen als auch an bleibenden Zähnen sowohl mit bloßem Auge als auch mit der Lupe deutlich weiße Flecke im Schmelz gesehen. In einem Falle war bei einem gut ausgeprägten Milchschneidezahn die Krone ringsum mit einem weißen Saum umgeben, was unter der Lupe ganz besonders deutlich hervortrat. Diese weißen Flecke sind Stellen mangelhafter Verkalkung.

Ueber die Entwicklung der Zähne behauptet Boettin in seiner Arbeit, daß die Zähne in Dermoidcysten sich ganz analog der normalen Zahnbildung verhalten. Wie beim Fötus entwickeln sich die Zähne aus Schleimhaut. Er schreibt:

„Schließlich möchte ich die Entwicklung der Zähne, soweit die Schwierigkeiten, die mit der Untersuchung dieser Frage verbunden sind, es erlauben, noch etwas eingehender berühren. Es erschien mir bemerkenswert, daß, während in der ganzen übrigen Cyste nur Haut von cutisähnlichem Charakter gefunden wurde, die Haut in der nächsten Umgebung des Zahnes (Zahnfleisch) vollständig den Typus der Schleimhaut zeigte. Das Vorkommen dieser Zähne auf Schleimhautinseln scheint mir dafür zu sprechen, daß auch in Dermoiden die Bildung und Entwicklung der letzteren an

das Vorhandensein oder spätere Auftreten von Schleimhaut gebunden ist."

Weiter berichtet Kroemer:

„Ueber den Kieferwall geht die Epidermis mit scharfer Grenze in eine dicke Plattenepithelschleimhaut über, die stets auf einem deutlichen Papillarkörper aufruht. Auch diese Ektodermpartie hat ihre spezifische Bildung; von ihr aus entwickelt sich das Schmelzorgan für die Zahnleiste, das stets den Ausgangspunkt der Zähne in Dermoiden bildet; Reste des Schmelzorgans finden sich noch, selbst wenn die Zähne schon hoch entwickelt sind, in Gestalt langgestreckter, gewundener Epithelbänder zwischen den Zahnsäckchen."

Somit dürfte also als hinlänglich festgestellt zu erachten sein, daß die Zähne sich immer nur direkt aus der Schleimhaut entwickeln, wenngleich sie auch öfters auf der äußeren Haut sichtbar werden.

Einige beachtenswerte vollständige Präparate bin ich selbst in der Lage hier zu beschreiben. Sie stammen, wie ich oben erwähnt habe, aus der Frauenklinik des Geheimrats Straßmann. Ich habe am Ende der Arbeit zwei der interessantesten zur Abbildung gebracht, wobei ich die in den Cysten befindlichen Bildungen von verschiedenen Seiten gezeichnet habe. Das erste Präparat zeigt uns eine etwa hühnereigroße Cyste. In ihrer Mitte lagert in der geplatzten Eigenhülle die eigenartige Mißbildung. In Gruppen weit hervortretend aus ihrer knöchernen Unterlage sieht man verschieden geformte Zähne stehen. Im übrigen kommen blonde Haare nur vereinzelt zum Vorschein. Die erste Gruppe besteht aus zwei Eckzähnen, von denen der eine, seitlich von der Krone des anderen herausgetretene Zahn ein Milcheckzahn ist, während der neben ihm stehende als bleibender Eckzahn angesprochen werden muß. Der Milchzahn sitzt locker an dem bleibenden Zahn, seine Wurzel ist bis auf ein schmales Restchen fast ganz resorbiert; seine Gestalt ist zierlich. Am Zahnhalse befindet sich die für Milchzähne typische Einziehung. Der bleibende Eckzahn hat bis auf eine kleine Delle an der hinteren Kronenfläche eine typische Form. Eine dieser gegenüberstehende Gruppe setzt sich aus drei Zähnen zusammen, von denen die beiden nebeneinanderstehenden Zähne, abgesehen von geringen Abweichungen, als Prämolaren angesehen werden können, während in der Mitte unter ihnen ein Molar mit abnorm starker Krone und zwei langen starken Wurzeln zum Vorschein gelangt. Diese Zähne sind alle drei als dem Oberkiefer zugehörig anzusprechen, da die Kronen der Prämolaren seitlich kom-

primiert sind, im Gegensatz zu denen des Unterkiefers, die einen mehr rundlichen Kronenquerschnitt haben. Der Molar ist ebenfalls als oberer Molar anzusprechen, da er eine mehr rundliche Kronenform hat, die mehrere unregelmäßig hohe Höcker aufweist, zum Unterschied von den Unterkiefermolaren, die bekanntlich eine mehr regelmäßige Rechteckform haben. Die dritte Gruppe, die in der Mitte zwischen den beiden eben beschriebenen Gruppen ihren Platz einnimmt, setzt sich aus zwei Prämolaren zusammen, von denen der eine ein typischer oberer Prämolar ist und Milchzahn mit fast resorbierter Wurzel, während der unter ihm noch nicht zum Vorschein gelangte Zahn der bleibende Prämolar ebenfalls schon als oberer Prämolar angesprochen werden kann. Da die soeben beschriebenen Zähne fast alle die typische Form von oberen Zähnen haben, so ist anzunehmen, daß auch das Knochenstück zu einem Oberkiefer gehört.

An dem zweiten Präparat, daß etwa ein kleinhühnereigroßes Dermoid, ein interessantes Exemplar, darstellt, liegt an einer Seite die eigenartige, nicht leicht in ihren Einzelheiten zu deutende Mißbildung. Fast kreisförmig angeordnet erscheint die Anlage der Zähne, deren es im ganzen 14 sind. Der Form nach sind es zwei Schneidezähne, zwei Eckzähne und 6 typische Prämolaren. Die anderen Zähne sind zum Teil noch im Durchbruch begriffen, einige Molaren und außerdem ein Zahnrudiment. Neben den gruppenweis aneinander gelagerten Zähnen kommen auch solche Zähne vor, die miteinander verwachsen sind. Etwas unterhalb der beiden Prämolaren, die ich wegen ihres kreisrunden Kronenquerschnitts als dem Unterkiefer zugehörig betrachten möchte, sieht man zwei Zähne, die miteinander verwachsen sind; hier tritt uns die wohl bisher in der Literatur kaum beschriebene Tatsache entgegen, daß ein Prämolar mit einem Eckzahn sich gepaart haben. Zwischen diesem Paar und der nächsten Zahngruppe sieht man in eine ganz mit Pigmenthaut ausgekleidete, ungefähr bohnenförmige, ½ cm tiefe Höhle, die man wohl wegen der Pigmentschicht (Chorioidea?) als Anlage für ein Auge ansehen könnte. Sodann kommen zwei noch nicht ganz zum Durchbruch gelangte Prämolaren zu Gesicht und daneben eine durchbrechende Eckzahnkrone. Außerdem tritt wiederum ein interessantes Gebilde hervor; zwei mit der Krone aneinandergelagerte Schneidezähne sind miteinander verwachsen. Diese Eigentümlichkeiten habe ich aus dem Knochen herausgelöst und zur Abbildung gebracht. Hinter der Prämolarengruppe befindet sich ein Zahnrudiment, ein kleines, plattes Hartgebilde darstellend, das an der Schneide Einkerbungen aufweist und bis fast zur Mitte mit

glänzendem Schmelz bedeckt ist. Weiter sieht man eine in der Mitte zwischen den soeben beschriebenen beiden Zahngruppen liegende weiche poröse Masse, einen Höcker darstellend, der fast walnußgroß ist und eine gelblichrosa Farbe aufweist; auch lassen sich in der Substanz zarte Windungen erkennen. Ich glaube nicht fehlzugehen, wenn ich diese Masse als Hirnsubstanz ansehe. Bei Sondierung der oben beschriebenen, mit Pigment ausgekleideten Höhle stößt man auf diese Substanz, ein Umstand, der bemerkenswert ist, da ja aus den Hirnblasen sich die Augenblasen ausstülpen, aus denen wiederum sich die Augen dann entwickeln. Neben den vollständigen Cysten mit den Zähnen in situ habe ich auch einzelne besonders interessante Teile zur Abbildung gebracht; auf Tafel II Fig. 5 habe ich ein Knochenstück mit zahlreichen Zähnen abgebildet. Das Knochenstück ist unregelmäßig gebildet und läßt eine ganz bestimmte ausgeprägte Form nicht erkennen, jedoch kann man es als dem Oberkiefer angehörig betrachten, da in der Bildung dafür Andeutungen bestehen und die Zähne, wie oben bereits gezeigt, als einem Oberkiefer angehörig erkannt werden müssen. Interessant ist die große, völlig gut ausgeprägte Milchmolarenkrone, die in die große, schwarz gezeichnete Lücke des Knochenstückes gehört. Einen Zahnschliff quer durch eine Milchmolarenkrone habe ich gemacht und das Präparat auf Tafel II unter Fig. 11 zur Abbildung gebracht. Sehr schön kann man die scharfe Schmelzdentingrenze sehen und wie Dentinfasern sich stellenweise in den Schmelz deutlich erstrecken (Zeiß, Ocul. 3 Obj. AA). Dieses Vorkommnis ist auch an normalen Zähnen der Mundhöhle des öfteren beobachtet worden und hat bezüglich der Ernährung und des Stoffwechsels des Schmelzes durch das Dentin zu weitgehenden Vermutungen Anlaß gegeben. Indes sind darüber die Untersuchungen keineswegs als abgeschlossen zu betrachten. Oben erwähntes Knochenstück sowie dieser mikroskopisch untersuchte Zahn gehört dem Präparat 2 an. Diesem Präparat gehören ferner einige verwachsene Zähne an und die Zwillingszähne, die ich ebenfalls zur Abbildung gebracht habe. Die unter Fig. 6 abgebildeten verwachsenen Zähne sind zwei unregelmäßige Prämolaren. Meistens sind die Zähne in Cysten, wie ich bereits früher bemerkt habe, kleiner als die entsprechenden in der Mundhöhle. Der erste Zahn mißt seiner Totallänge nach 13 mm. Die Kronenbreite beträgt 5½ mm.

Der zweite Zahn mißt in seiner Totallänge 14 mm, die Kronenbreite beträgt 5 mm.

Dagegen beträgt das normale Durchschnittsmaß von Prämolaren, und zwar

die Totallänge des	I.	Prämolaren	16,2 mm	bis	28,2 mm,		
„ „ „	II.	„	17,5 „	„	27 „		
„ Kronenbreite „	I.	„	6,2 „	„	8,2 „		
„ „ „	II.	„	6 „	„	7,5 „		

Die Verwachsungen der in Fig. 6 abgebildeten Zähne befinden sich nur im Bereich der Wurzeln, und zwar derart, daß die mediale Wurzel des ersten Zahnes mit der medialen Wurzel des zweiten Zahnes durch Zementhypertrophie verwachsen sind, während die Kronen der Zähne getrennt sind. Weiter habe ich in Fig. 7 zwei Zähne zur Abbildung gebracht, deren Verwachsungen vollkommen sind; sie erstrecken sich auf Wurzel und Krone. Der Größe nach sind es zwei Zähne, die den soeben beschriebenen verwachsenen Zähnen ungefähr entsprechen. Der Form nach sind es Zähne, von denen der eine als Eckzahn, der andere als unregelmäßiger Molar angesprochen werden kann. Durch einen Längsschnitt durch den Eckzahn ist die Pulpahöhle freigelegt worden und diese wie die Pulpakammer zur Abbildung in Fig. 13 gebracht worden. Wie schon oben mitgeteilt, bestätigt auch dieses Präparat meine Behauptung, daß im allgemeinen die Pulpenkanäle der Größe der Zähne entsprechen. Die Pulpa zu untersuchen, habe ich nicht unternommen, weil das Präparat zu alt war; indes habe ich die abgeschnittene Seite des Zahnes dazu benutzt, einen Schliff anzufertigen und ihn mikroskopisch zu untersuchen. Das Präparat ist in Fig. 12 abgebildet. Erwähnen möchte ich, daß die Härte des Schmelzes dieser untersuchten Zähne keineswegs der Härte des Schmelzes normaler Zähne in der Mundhöhle nachsteht, die man ja nach der Härteskala der Härte des Topas gleichsetzt. Die Anordnung der Schmelzprismen ist wie bei normalen Zähnen; die Schreger schen Faserstreifen, die aus dem Verlaufe der Schmelzprismen sich erklären, sieht man bei Betrachtung der Schmelzoberfläche deutlich durchschimmern; man sieht sie als helle und dunkle Bänder abwechselnd den Schmelz durchziehen. An den Prismen bemerkt man die deutliche Querstreifung, über deren Zustandekommen die Ansichten noch sehr geteilt sind. Hohlräume, sogenannte interprismatische Räume, habe ich an der Dentingrenze beobachten können, was auch deutlich in Fig. 11 erkennbar ist. In so reichlicher Zahl wie an den Schliffen aus Dermoidcysten habe ich sie an normalen Zähnen nicht beobachten können. Auch habe ich hier wieder, wie an dem andern Präparat, bei stärkerer Vergrößerung stellenweise Dentinröhrchen in den Schmelz sich erstrecken sehen.

Das Zahnbein, das mit seinen Kanälchen an der Wand der Pulpa-

höhle beginnt, zeigt im allgemeinen normale Struktur. Die Röhrchen stehen durch zahlreiche Anastomosen in Verbindung und enden an der Schmelzgrenze gabelförmig, an der Zementgrenze lösen sie sich büschelförmig auf. Die Grundsubstanz, die zwischen den Kanälchen in geringer Menge zum Vorschein kommt, zeigt Seidenglanz. An der Dentinzementgrenze habe ich, genau wie es an normalen Zähnen immer vorkommt, eine Lage feiner Globuli, das sogenannte Stratum granulosum gefunden; in dieses Stratum laufen die Zahnbeinkanälchen büschelförmig aus.

Im Zement habe ich nur bei stärkerer Vergrößerung Zementkörperchen vereinzelt feststellen können. Das feinkörnige Aussehen der Grundsubstanz ist mir bei starker Vergrößerung an dem Schliff Fig. 11 aufgefallen und läßt schließen, daß die Bildung ziemlich frisch ist. Sharpey'sche Fasern sind reichlich vorhanden.

Weiter habe ich ein interessantes Exemplar von Zwillingszähnen zur Abbildung gebracht. Es sind zwei Schneidezähne, die sich mit ihren vorderen Flächen fast rechtwinklig aneinandergelegt haben und deren Wurzeln nur durch eine schmale, auf der Außenfläche fein angedeutete Zwischenschicht getrennt sind. Diese Zwischenschicht setzt sich aber nicht in der Längsachse durch die Wurzeln hindurch bis auf deren Spitze fort, so daß sie gesondert wären und jeder Zahn seine Wurzel hätte; vielmehr ist bei der Untersuchung deutlich nur ein, und zwar großes Foramen apicale zu sehen. Es vereinigt sich also die Kronenpulpa im Anfang des Wurzelteils zu einer einzigen starken Wurzelpulpa.

Einen Milcheckzahn mit Resorptionserscheinungen habe ich in Fig. 10 zur Abbildung gebracht.

Die Knochen, in denen die Zähne stecken, zeigen normale Struktur. Sie sind innen spongiös. Die Grundsubstanz ist reichlich von Havers'schen Kanälchen durchzogen, in denen Gefäße und ein Bindegewebe mit sternförmigen Zellen zu sehen ist. Neben diesen Zellen finden sich reichlich Sharpey'sche Fasern.

Für die Anregung dieser Arbeit sowie seine wertvollen Ratschläge spreche ich Herrn Professor Dr. Williger meinen aufrichtigsten Dank aus.

Ebenso danke ich herzlichst Herrn Geheimrat Professor Dr. Paul Straßmann, der mir aus seiner Privat-Frauen-Klinik in freigebigster Weise seine Präparate zu dieser Arbeit zur Verfügung gestellt hat.

Literaturverzeichnis.

Autenrieth, Archiv von Reil und Autenrieth 1807.

Bandler, Monatsschrift für Gynäkologie und Geburtshilfe Bd 14. „Zur Aetiologie der Dermoide und Teratome".

Blumenbach, De nisu formativo et generationis negotio nuperiores observationes. Comentationes Göttingenses VIII 1785.

Bongfigli, Schmidt's Jahrbücher 1876 Bd 170.

Bruckmüller, Lehrbuch der pathologischen Zootomie.

v. Braun-Fernwald. Eder: Aerztliche Berichte. Wien 1888.

Böttlin, Virchow Archiv Bd. Cxv.

Cloetta, Virchow Archiv. 1861.

Goubeau, Recueil de médecin vetérinaire. Paris 1854.

Gurlt, Ueber tierische Mißgeburten.

Krönlein, Beiträge zur klinischen Chirurgie von Bruns. 1889. Bd. 4.

Kroemer, Veit'sches Handbuch der Gynäkologie Bd. 4. „Die Dermoidkystome"

Lang, Virchow Archiv. Bd. LIII.

Lebert, Prager Vierteljahrsschrift, 1858 Bd. 4.

Meckel, Deutsches Archiv für Physiologie. Bd. 1.

Mikulicz. Wiener med. Wochenschrift 1876 Nr. 39—44.

Olshausen, Die Krankheiten der Ovarien.

Partsch, Handbuch der Zahnheilkunde.

Rokitansky, Lehrbuch der pathologischen Anatomie. Bd. 2.

Sampson, Meckel; Deutsches Archiv für Physiologie Bd. 1.

Sewell, Medico-Chirurgial Transaktions. 1840.

Slomann, Schmidt'sche Jahrbücher 1888. Bd. 220.

Virchow, Geschwülste. Bd. 2.

Waldeyer, Die epithelialen Eierstockgeschwülste, insbesondere die Kystome. Archiv für Gynäkologie und Geburtshilfe. Bd. 1. 1870.

Wilms, Archiv für klinische Medizin. Bd. 55. „Ueber Dermoidcysten und Teratome."

Williger. Resorptionserscheinungen am retinierten Eckzahn. Correspondenzblatt für Zahnheilkunde. 1909 Heft 1.

Figur 1—3.
Dermoidcyste des Ovariums von verschiedenen Seiten gezeichnet.

Fig. 1.

Figur 1.
Dermoidcyste des Ovariums mit der Mißbildung in der Mitte, die die Zähne trägt.

Figur 1a.
zeigt die Augenanlage.

Fig. 2.

Figur 2b.
Gehirnsubstanz.

Fig.3.

Figur 3c.
Zahnrudiment.

Fig. 4.

Figur 4d
Milchzähne.

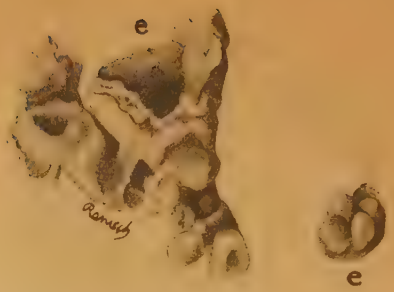

Fig. 5.

Figur 5.
Knochenstück mit Zähnen in situ aus Dermoidcyste II Figur 1—3.

Figur 5e
Höhle im Knochenstück zur Aufnahme der Milchmolarenkrone bei e_1.

Fig. 6. Fig. 7.

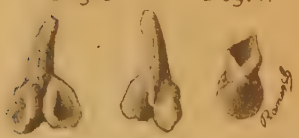

Fig. 8. Fig. 9. Fig. 10.

Figur 6—10.
Herausgelöste Zähne aus Knochenstück Figur 5.

Figur 6.
Mit der Wurzel verwachsene Praemolarenzähne.

Figur 7.
Mit Krone und Wurzel verwachsene Zähne.

Figur 8 u. 9.
Zwillingsschneidezähne von verschiedenen Seiten.

Figur 10
Milcheckzahn mit Resorptionserscheinungen an der Wurzel.

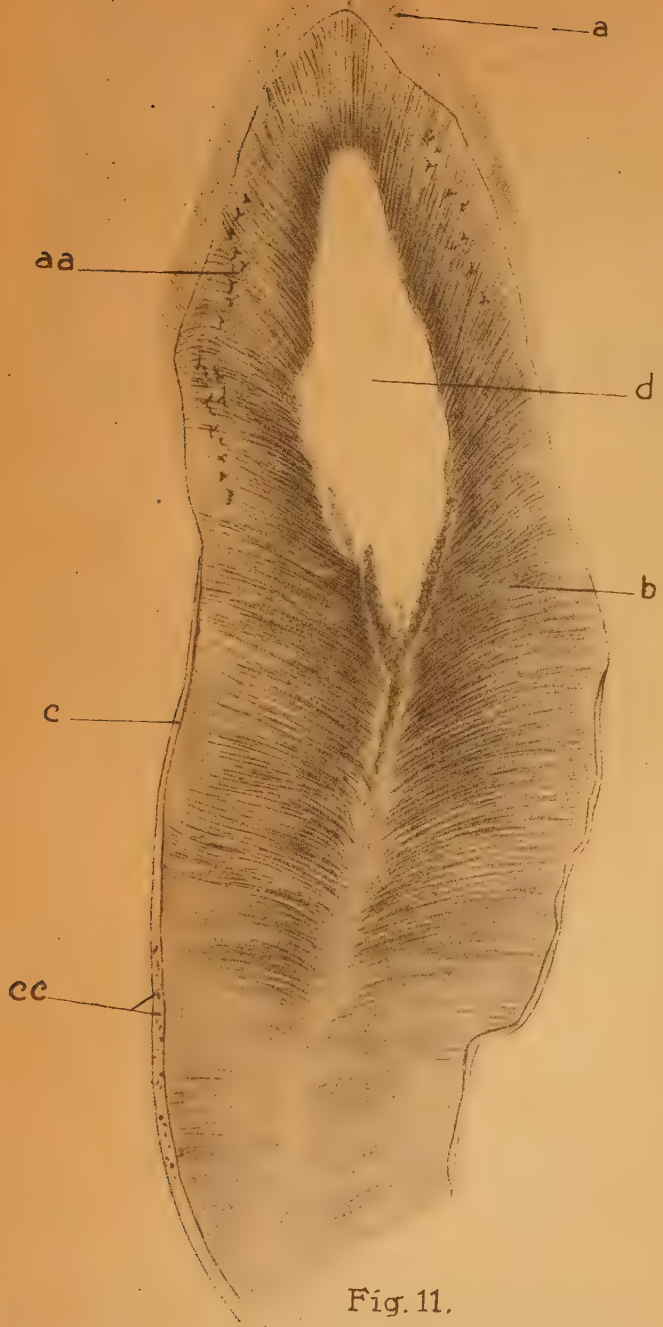

Fig. 11.

Längsschliff durch verwachsenen Eckzahn von Figur 7.
Bei a Schmelz, b Dentin, c Zement, d Pulpacavum, aa Interglobularräume, bb Stratum granulosum an der Dentincementgrenze.

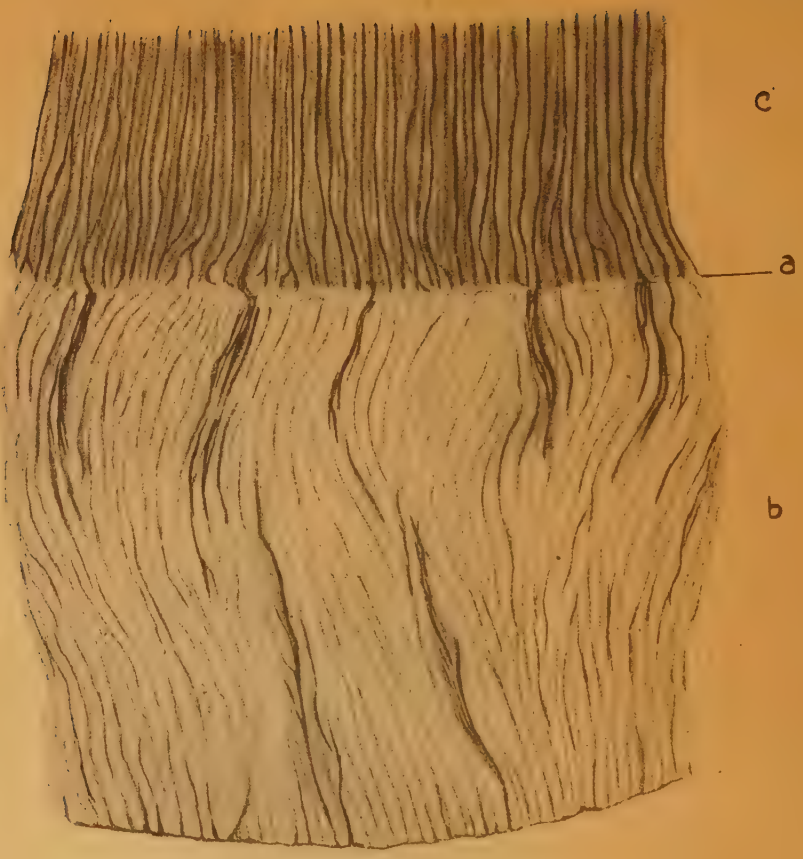

Fig. 12.

Figur 12.
Querschnitt durch Milcheckzahnkrone.
Bei a Schmelzdentingrenze, wo einige Zahnfibrillen in den Schmelz hineinverlaufen, b Dentin, c Schmelz.

Fig. 13.

Figur 13.
Längsschnitt durch Eckzahn der verwachsenen Zähne von Figur 7.
a Pulpacavum, b atrophierter Pulpenstrang.

Curriculum vitae.

Im Jahre 1887 zu Neustettin i. P. geboren, besuchte ich dortselbst das Fürstin-Hedwig-Gymnasium. Im Jahre 1906 kam ich auf die Universität zu Berlin, um Zahnheilkunde zu studieren. Hier widmete ich mich zunächst allgemein medizinischen Studien; arbeitete auf der Anatomie bei Waldeyer. Andere Lehrer waren Hertwig und Virchow. Daneben bildete ich mich allgemein durch Vorlesungen, die ich aus der Philosophie und Nationalökonomie hörte.

Sodann ging ich nach Heidelberg. Dort waren meine Lehrer in der Zahnheilkunde Port und Peckert. Endlich bezog ich die Universität München, wo ich im Jahre 1909 mein Staatsexamen als Zahnarzt mit dem Prädikat „sehr gut" machte. Meine Lehrer waren in München Berten, Walkhoff und Meder.

Nach ungefähr dreijähriger Assistententätigkeit in Berlin, München und Wiesbaden ließ ich mich im Jahre 1912 als Zahnarzt in Berlin nieder.

Im Kriege richtete ich ein und leitete zwei Jahre lang die zahnärztliche Abteilung am Garnisonlazarett in Spandau.

Im Jahre 1917 ließ ich mich von neuem bei der mediz. Fakultät immatrikulieren, um das ärztliche Staatsexamen zu machen; 1919 bestand ich das ärztl. Physikum mit „gut".

Am 24. Januar 1920 promovierte ich als erster an der Universität Berlin zum Dr. med. dent. mit dem Prädikat „lobenswert". —

ROSENTHAL & Co., BERLIN NW 21